Lane Medical Library

Aus der II. med. Klinik der Kgl. Charité

Ueber sterile Perforation eines Duodenalgeschwürs und consecutives Pneumoperitoneum

Inaugural-Dissertation
zur Erlangung der
Medizinischen Doktorwürde
an der
Friedrich-Wilhelms-Universität
zu Berlin

Von

Marta Strucksberg
aus Berlin

Tag der Promotion: 1. August 1918

Emil Ebering, Berlin NW 7, Mittelstraße 29

1918

Gedruckt mit Genehmigung

der

Medizinischen Fakultät der Universität Berlin

Dekan: Prof. Dr. **Franz**

Referent: Prof. Dr. **Kraus.**

Meinen lieben Eltern

Erst das Röntgenverfahren hat uns in Stand geestzt, die Differenzialdiagnose zu stellen, ob eine Luftansammlung im Abdomen sich innerhalb des Darmtraktus oder frei in der Bauchhöhle befindet. Das Vorhandensein von Luft frei in der Bauchhöhle, die sich den Gesetzen der Schwere nach bei der aufrechten Körperhaltung immer unter der Zwerchfellkuppe ansammelt, falls sie nicht durch Verwachsungen daran gehindert wird, muß entweder auf dem Vorhandensein gasbildender Bakterien oder auf der Kommunikation eines luftführenden Organs mit dem Cavum peritonei beruhen.

Infolge dieser Schwierigkeit, ohne Röntgenbild den freien Lufterguß der Bauchhöhle diagnostizieren zu können, und andererseits der Schwere der Krankheitsbilder, die bei Perforationen auftreten, und die wegen dieser Schwere die Röntgenaufnahme kontraindizieren, mag bisher in nur wenigen Fällen der Nachweis eines spontanen freien Luftergusses geglückt sein.

Im letzten Jahre beobachteten wir an der II. med. Klinik einen Fall, bei dem unsere Untersuchung einen derartigen Lufterguß nachwies. Dieser Fall zeichnete sich durch eine außerordentliche Merkwürdigkeit aus. Trotzdem hier eine Perforation von einem Magen- oder Darmgeschwür erfolgt war, blieb eine Infektion des Peritoneums aus.

Krankengeschichte.

A. H., 25 Jahre alt, Gefreiter im 1. Garde-Regiment zu Fuß. Aufgenommen am 10. Dezember 1916.

Anamnese: Vater an Arteriosklerose gestorben. Mutter lebt und ist gesund. Keine Geschwister. Keine erblichen Krankheiten, insbesondere keine Lungenkrankheiten in der Familie.

Ehe: Ledig.

Militärverhältnis: Als Kriegsfreiwilliger eingetreten.

Zivilberuf: Stud. jur.

Ven. Infect.: Negiert.

Alk. und Nik.: Kein abusus.

Frühere Krankheiten: Als Kind hat Patient Scharlach, Masern, Windpocken und Keuchhusten gehabt. Sonst stets gesund, insbesondere gibt er an, nie irgendwelche Magen- oder Darmbeschwerden gehabt zu haben.

Jetzige Erkrankung: Mitte Juni 1916, während Patient im Westen im Schützengraben lag, litt er plötzlich an Stuhlverstopfung. Sein Arzt gab ihm Rizinus. Darauf stellte sich eine einmalige Wirkung ein, aber gleich danach trat die Verstopfung von neuem auf. Patient hatte während des erschwerten Stuhlgangs stets Leibschmerzen. Er hatte außerdem keinen Appetit und fühlte sich tagelang schwach und elend. Wie der Stuhlgang ausgesehen hat, kann Patient nicht angeben. Anfang Juli fühlte er, während er gerade im Stollen lag, daß ihm schlecht wurde, es wurde ihm schwarz vor den Augen und kalter Schweiß trat auf die Stirn. Patient wollte, um des Schwächeanfalles Herr zu werden, an die frische Luft gelangen, er kam jedoch nur bis zum Graben, wo er ohnmächtig zusammenbrach. Keinerlei Schmerzen, insbesondere auch keine Magenschmerzen waren dem Ohnmachtsanfall vorausgegangen. Während der Ohnmacht muß Patient gebrochen haben, denn, als er aufwachte, sah er, daß er mit Mageninhalt beschmutzt war. Nach seiner An-

gabe hatte er kurz vorher ein Glas Rotwein getrunken, das nun ebenfalls in dem Erbrochenen wieder erschien und dasselbe rot färbte. Wenigstens soll der Arzt das Erbrochene auf den Aspekt hin als blutfrei bezeichnet haben. Nach diesem Ohnmachtsanfall fühlte sich Patient äußerst schwach und vollkommen unfähig, irgend etwas zu leisten. Seiner Umgebung fiel seine starke Blässe auf, die mit der Zeit immer intensiver wurde. Fieber bestand nicht. Patient wurde zunächst nicht ins Lazarett gebracht, sondern blieb noch einige Zeit im Graben. Er tat keinen Dienst, lag viel, stand aber zum Waschen usw. auf, er aß sehr wenig, fast nur Keks. Schmerzen bestanden gar nicht. Patient wurde jedoch in den nächsten Tagen noch öfters ohnmächtig. Erbrechen trat nicht mehr auf. Nach 3 Tagen kam seine Kompagnie in Ruhestellung. Patient konnte nicht gehen, er mußte gefahren und dann zu seinem Arzt ins Revier mit der Bahre getragen werden. Ein Tag später, am 8. Juli 1916, wurde er im Wagen zum Feldlazarett gefahren. Der Arzt hier stellte zunächst eine hochgradige Anämie fest, er verordnete: möglichst viel trinken. Temperatur war hier bis 39,2°. Der Stuhl sah jetzt teerartig aus, bei einer chemischen Untersuchung ergab sich positiver Blutbefund. Darauf wurde Patient auf Teediät gesetzt und bereits am 9. Juli dem Kriegslazarett St. Quentin überwiesen. Der Transport erfolgte mittels Eisenbahn und Krankenauto. Auch im Kriegslazarett fieberte Patient noch stark, sodaß der behandelnde Oberstabsarzt ihn erst im letzten Augenblick für transportfähig nach der Heimat erklärte. So kam Patient mittels Lazarettzuges ins Reservelazarett Buch bei Berlin. Hier wurde er nach 2 Tagen fieberfrei und hat seitdem nie wieder Fieber gehabt. Patient mußte im Anfang wegen starker Inanition 3 mal ein Nährklysma haben. 8—10 Tage lang wurde in Buch noch Blut im Stuhl nachgewiesen, dann war die Blutprobe negativ. Patient bekam zunächst nur flüssige, dann breiige Diät und

10 Tage lang Einläufe von Kamillentee abwechselnd mit Glyzerinspritzen und Rizinus, bis er nach dieser Zeit wieder ständig von selbst Stuhl hatte. Gegen seine Anämie wurde eine Arsenkur vorgenommen. Patient hatte in der ganzen Zeit weder Magen- noch Leibschmerzen. Nach 8—9 Wochen durfte Patient aufstehen und kam am 13. Oktober 1916 in ein Reservelazarett in Homburg v. d. H. zwecks eines Kuraufenthalts zur allgemeinen Stärkung. Patient wurde dort während der ersten 4 Wochen von seinem Arzt als ziemlich gesund behandelt, bekam die leichtere Sonderdiät für Magenkranke, hatte aber sonst alle Freiheiten der Rekonvaleszenten. Nach 4 Wochen wurde eine chemische Magenuntersuchung bei ihm vorgenommen. Sie ergab eine Vermehrung der Salzsäure. 8 Tage später wurde nach vorausgegangener fleischfreier Diät sein Stuhl untersucht. Die Blutprobe war positiv. Darauf ließ der behandelnde Arzt eine Röntgenaufnahme des Magens auf der chirurgischen Abteilung des Krankenhauses in Homburg machen und stellte nach ihr die Diagnose: Ulcus duodeni. Dem Patienten wurde infolgedessen dringend zur Operation geraten und seine Verlegung nach der chirurgischen Abteilung des Krankenhauses in Homburg zu diesem Zwecke angeordnet. Hier ergab eine erneute Magenuntersuchung denselben Befund wie oben: vermehrte HCl., eine erneute Stuhluntersuchung fiel jedoch negativ aus. Wegen dieses Resultates unterblieb zunächst die Operation. Patient wurde statt dessen zur Beobachtung 14 Tage auf volle Diät gesetzt. Da diese ihm sehr gut bekam, wurde er nach den 2 Beobachtungswochen, ohne daß noch einmal sein Stuhl untersucht war, am 8. Dezember 1916 vom Homburger Krankenhaus zum Ersatz-Bataillon des 1. Garde-Regiments zu Fuß als geheilt entlassen. Patient fuhr zunächst von Homburg nach Frankfurt, aß dort gut und sehr reichlich zu Mittag und fuhr gleich nach dem Essen nach Berlin ab. Während der Fahrt Frankfurt—Berlin stellten sich allmählich,

ungefähr 3 Stunden, nachdem er zu Mittag gegessen hatte, erst geringe, dann immer stärker werdende kolikartige Schmerzen in der rechten Bauchseite ein. Die Schmerzen strahlten in beide Schulterblätter aus und waren derartig, daß sich Patient nicht aufrecht halten konnte. Mitten in der Nacht kam er in Berlin an und schleppte sich mit großer Anstrengung bis in das Haus seiner Mutter, die in Berlin wohnt. Dort legte er sich gleich ins Bett. Die Schmerzen ließen mit der Zeit etwas nach, jedoch traten sie zeitweise wieder äußerst heftig auf. Der Leib war gleichzeitig etwas aufgetrieben, Erbrechen hat nicht bestanden. Am nächsten Tage konsultierte Patient Herrn Geheimrat Kraus, der ihn der 2. med. Klinik zur Aufnahme überwies.

Befund bei der Aufnahme:

Aeußeres: Mittelgroßer schlanker junger Mann in mäßigem Ernährungszustand. Haut und sichtbare Schleimhäute blaß. Fettpolster gering und Muskulatur schwach. Keine Drüsen. Keine Oedeme. Kein Exanthem.

Kopf: Normal konfiguriert. Es besteht leichter Icterus der Skleren.

Rachen: Frei.

Thorax: Symmetrisch, schwach gewölbt. Habitus asthenicus, beide Seiten beteiligen sich gleich an der Atmung, Atmungstyp vorwiegend costal.

Herz: Grenzen: oben 4. Rippe, unten nicht feststellbar; rechts rechter Sternalrand. Spitzenstoß unfühlbar. Töne: leise, rein.

Blutdruck: 120/100 Hg. R. R.

Lungen: Grenzen: links vorn unten: 4. Rippe; rechts vorn unten: Grenze geht unscharf vom Lungenschall in tympanitischen Schall über; rechte Parasternallinie: 5. I. C. R.; rechte Mammillarlinie: 6. I. C. R.; rechte Axillarlinie: 8. Rippe; linke und rechte Scapularlinie: X.—XI. Proc. spin.

Der Lungenschall ist etwas hypersonor. Keine abnormen Dämpfungen.

Atmungsgeräusch über beiden Oberlappen leicht verschärft, sonst überall reines Vesiculäratmen.

Kein Husten, kein Auswurf.

Abdomen: Der Leib ist stark aufgetrieben. Diese Auftreibung betrifft den ganzen Leib gleichmäßig, ist jedoch nicht so hochgradig, daß die palpierende Hand nicht überall tief eindringen könne. In den abhängigen Partien ist eine Dämpfung nachweisbar, die in aufrechter Haltung etwa 6 cm über die Symphyse reicht, bei Seitenlage des Patienten verschwindet. Beim Stehen des Patienten ist deutlich Fluktuationsgefühl nachzuweisen. Diese gedämpften Partien sind in keiner Weise druckempfindlich. Lediglich in der Gallenblasengegend besteht eine geringe Druckempfindlichkeit. Eine Lungenlebergrenze ist perkutorisch nicht nachweisbar. Nur in der Höhe des 5. I. C. R. in der rechten Parasternallinie, des 6. I. C. R. in der Mammillarlinie geht der volle Lungenschall in tympanitischen Klopfschall über. Eine Leberdämpfung ist nicht nachweisbar, ebensowenig eine Milzdämpfung. Auch die Abgrenzung des Herzens nach unten ist fast unmöglich, da bereits bei leisester Perkussion über dem Herzen abwärts der 5. Rippe schon tympanitischer Klang hörbar ist. In der Lebergegend ist mittels Plessimeter-Stäbchen-Perkussion Metallklang nachweisbar.

Untersuchung des Nervensystems: Ergibt normalen Befund.

Temperatur: Dauernd unter 37°.

Puls: 90, regelmäßig, nicht gespannt.

Urin: 1020, sauer, hellgelb, klar.
Alb: — — — —
Sacch.: — — — —
Uribilinogen: + + + +
Sediment: O. B.
Indikangehalt leicht vermehrt.

Stuhl:	Benzidin: schwach	++++
Blut:	Haemoglobin	72%
	Erythrocyten	3 460 000
	Leucocyten	7 600
Blutbild:	Polynucl. Leuc.	73,5%
	Mononucl. Leuc.	2,5%
	Große Lymphoc.	4,5%
	Kleine Lymphoc.	26,5%
	Mastzellen	1,0%
	Eosinoph. Leuc.	2,0%

Röntgenplatte: siehe Abbildung. In der Höhe der 6. Rippe etwa spannen sich beiderseits die Diaphragmaschatten als zarte, leichtgewölbte Bogen, in deren Scheitel das Herz eingebettet ruht. Unterhalb dieser Bogen ist auf der rechten Seite durch einen überhandbreiten tiefschwarzen Luftschatten getrennt der obere Leberrand sichtbar, den dieser Luftschatten auch seitlich von dem Rippenknorpel abdrängt. Ebenso ist die Magenwand, die sich über der Magenblase als Kreisbogen markiert, durch einen etwa 10 cm breiten Luftschatten allseitig vom Zwerchfell getrennt. In diesen Raum hinein ragt von unten wie ein Raubtierzahn die Milz, deren innerer Rand dicht neben der Magenkontur verläuft, von dieser jedoch durch einen etwa 1½ cm breiten Luftraum überall getrennt ist. Nach unten hebt sich die Leber ebenfalls deutlich gegen lufthaltige Partien ab, doch sind die Grenzen hier etwas verwaschen und zeigen nicht so scharfe Schlagschatten wie bei Magen und Milz.

Verlauf: In der Klinik wurde Patient auf Ulcusdiät gesetzt, die Stuhlprobe auf Blut wird dabei nach 6 Tagen negativ und bleibt es bis zu seiner Entlassung. Trotz allmählicher Diätzulage treten Schmerzen nicht auf. Die alle

3 Tage durchgeführten Röntgenaufnahmen zeigen zuerst keine Resorption der Luft. Verkleinerung der subdiaphragmalen Luftblase rechts erweist sich als durch lange Lagerung auf der rechten Seite bedingt. Erst in der Zeit von der 5.—8. Woche resorbiert sich die Luft. In dieser Zeit verschwindet auch erst die Dämpfung der abhängigen Partie, nachdem die Fluktuation bereits 14 Tage vorher nicht mehr nachweisbar war. Patient wurde dann am 23. März 1917 entlassen und wenige Tage später von seinem Ersatztruppenteils als kriegsunbrauchbar abgegeben. Ambulante regelmäßige Beobachtung ergab in den nächsten 4 Monaten keinerlei abnormen Befund.

Epikrise: Das erste, was in der Anamnese des Patienten auf eine ernste Erkrankung hinweist, ist der Ohnmachtsanfall im Schützengraben. Dabei bestand Erbrechen. Das Erbrochene sah rot aus, ob dieses „Rot" Blut war, entzieht sich unserer Kritik. Patient war unmittelbar nach dem Ohnmachtsanfall derart elend, daß auf seine Aussagen über diese Zeit kein allzu großes Gewicht zu legen ist. Auffallend ist die gleich darauf akut eintretende Blässe, die sich nach Angabe des Patienten im Laufe der nächsten Tage noch verschlimmerte. Sie weist schon für sich unbedingt auf eine innerliche Blutung hin. Bringt man nun noch die Teerstühle mit der positiven Blutprobe im Lazarett in Rechnung, so ergibt sich als Resultat mit Sicherheit eine Ulceration des Magendarmkanals. Infolge der strengen Diät heilte das Geschwür, sodaß nach ca. 3 Wochen die Stuhlprobe auf Blut negativ war. In Homburg haben wir es augenscheinlich mit einem Rezidiv desselben Ulcus zu tun. Die erst eben gebildete zarte Schleimhautdecke konnte den Angriffen der immerhin derberen Kost nicht standhalten, von neuem trat eine Blutung auf, wieder war die Stuhlprobe auf Blut positiv. Die einmalige negativ ausfallende Stuhluntersuchung auf der

chirurgischen Abteilung des Homburger Krankenhauses spricht nicht dagegen, da es ja gerade für Ulcus typisch ist, daß die Blutungen gelegentlich zessieren. Wiederholungen der Untersuchung haben nicht stattgefunden. Die infolgedessen dem Patienten während der nächsten 2 Wochen gewährte volle Diät, und im besonderen das reichliche, vielleicht sehr unverdauliche Speisen enthaltende Mittagsmahl in Frankfurt haben das ihrige getan, um eine Perforation herbeizuführen. Es besteht kein Zweifel, daß die anfänglich geringen, dann sich immer mehr bis zur Unerträglichkeit steigernden Leibschmerzen im Eisenbahnzuge die Vorboten bezw. Symptome der Perforation selbst gewesen sind. Wo diese Perforation zu suchen ist, darüber sind wir auf Vermutungen angewiesen. Von einer Untersuchung des Magens mit der Sonde wie mittels Wismutprobe fühlten wir uns verpflichtet, Abstand zu nehmen, da beide diagnostische Eingriffe die Perforation von neuem hätten öffnen können. Gegen ein Magengeschwür spricht in gewissem Sinne der Umstand, daß der Patient, wie er angibt, nie nach oben geblutet hat, und daß die subjektiven Beschwerden, wie sie mit einem Magengeschwür gewöhnlich einhergehen, nach der Anamnese fehlen. Für ein Duodenalgeschwür sprechen außer den reichlichen Blutentleerungen in den Stühlen und dem heftigen Schmerz in der rechten Oberbauchgegend bei der Perforation eine bei seiner Aufnahme in die Charité noch nachweisbare gesteigerte Druckempfindlichkeit etwa in der Gegend der Gallenblase.

Wir glauben somit mit Rücksicht auf die Homburger Röntgendiagnose, daß es sich bei unserem Fall um ein rezidivierendes Ulcus duodeni gehandelt hat, dessen Durchbruch in die Bauchhöhle nur der Luft, nicht aber den Bakterien den Durchtritt ermöglichte.

Das Röntgenbild des Homburger Chirurgen, der darauf

die Diagnose Ulcus duodeni gestellt hat, steht uns nicht zur Verfügung.

Eine Entscheidung ist uns nicht möglich, ist aber auch für die Beurteilung der Besonderheiten des Falles ohne Interesse.

An dieser Krankengeschichte ist außer der seltenen Schönheit, mit der hier die Natur die röntgenologische Darstellung der Bauchorgane ermöglicht hat, besonders bemerkenswert:

1. Die außerordentlich lange Dauer der Resorption des Luftergusses und

2. Das Sterilbleiben der Bauchhöhle.

Hinsichtlich der Resorption von Luft in serösen Höhlen verfügen wir besonders über unsere Erfahrungen bei spontanem oder artifiziellem Pneumothorax. Im Durchschnitt dauert es hier 4—5 Wochen, bis die Luft bezw. der Stickstoff sich resorbiert. Ob die Resorptionsverhältnisse für Luft in der Bauchhöhle andere sind, läßt sich mangels bisheriger Erfahrungen nicht entscheiden. Vielleicht bewirkt auch der konkomittierende Bluterguß, da ja das Blut durch die Darmperistaltik sicher bald über das ganze Peritoneum verschmiert wurde, eine Verstopfung der Stomata und dadurch eine Behinderung der Resorption.

Schwieriger schon ist das Problem zu lösen, warum bei dem Patienten in einer für ihn so außerordentlich glücklichen Weise die Infektion der Bauchhöhle ausblieb.

Das ein Ulcus duodeni perforiert, ist keine Seltenheit. Im Jahre 1804 beschrieb Gérard zum ersten Male eine solche Perforation, aber erst im Jahre 1894 teilte Dean den ersten operativ geheilten Fall eines perforierten Ulcus duodeni mit. Neuere Statistiken von Chvosteksen, Collin, Oppenheimer ergeben in 100 Fällen von Duodenalgeschwür 50 Perforationen. Die Folge einer Perforation ist in allen

beschriebenen Fällen stets eine mehr oder weniger ausgebreitete Entzündung des Bauchfells. Meist rinnt der Darminhalt, falls er nicht durch eine Peritonealfalte daran gehindert wird, vor der rechten Niere in die rechte Unterbauchgegend, ja bis ins kleine Becken, sodaß, wenn keine sorgfältige Anamnese den Arzt eines Besseren belehrt, die Diagnose nur zu leicht auf „Appendicitis" gestellt wird. Mitunter haben wir gleichzeitig mit dem Austritt von Darminhalt einen solchen von Gas. Der Leib ist in kurzer Zeit stark aufgetrieben, die Perkussion ergibt überall tympanitischen Schall, eine Leberdämpfung ist nicht mehr nachweisbar. Die Diagnose, ob es sich um eine Gasansammlung oder Meteorismus durch Darmlähmung handelt, kann erst das Röntgenbild stellen. Der Perforation gehen gewöhnlich Verklebungen bezw. Verwachsungen voraus, sodaß die Bakterien nur einen lokalen Alszeß erzeugen, der dann auch wieder seinerseits Gas aus dem Darm enthalten kann und sich meist unter der rechten Zwerchfellkuppe entwickelt. Lenander spricht in diesem Fall von Pyothorax resp. Pyopneumothorax subphrenicus.

Die Prognose der perforierten Ulcera duodeni mit folgender diffuser Peritonitis ist schlecht. Die Patienten kommen meist nach einigen Tagen zum Exitus. Günstiger und einem chirurgischen Eingriffe zugänglicher sind natürlich die Perforationen mit lokalisierten Abszessen, um die sich mitunter derbe Schwielen — Periduodenitiden — gebildet haben, aber auch hier ist die Prognose nur mit Vorsicht zu stellen. Eigenartig ist, daß Duodenalgeschwüre weit häufiger bei dem männlichen als bei dem weiblichen Geschlecht vorkommen. Sie sitzen meist im Anfangsteil des Duodenums nahe dem Magen und an der Vorderwand, wo Brunnersche Drüsen gehäuft vorkommen. Diese Drüsen sind für das Geschwür nicht gleichgültig, sondern vielmehr die auslösende Ursache, da das Duodenal- wie das Magengeschwür seiner

Aetiologie nach voraussichtlich ein peptisches ist. Der genaue Sitz des Geschwürs konnte in unserem Fall aus oben erwähnten Gründen nicht festgestellt werden.

Sehr auffallend und — soweit unsere Literaturkenntnis reicht — ein Unikum ist das Sterilbleiben der Peritonealhöhle trotz der Perforation. Da andere Erfahrungen nicht vorliegen, so ist es unmöglich, ein Urteil über den Grund anzugeben. Die verschiedenen Möglichkeiten sind naheliegend. Wir wollen hier nur auf den gleichzeitigen starken Bluterguß hinweisen und zu bedenken geben, ob nicht dieser einen günstigen Einfluß auf etwa miteingedrungene Bakterien ausgeübt hat.

Die Diagnose, daß es sich hier um einen Lufterguß in die Bauchhöhle handelte, ermöglichten uns, wenn auch derartige sterile Perforationen unbekannt waren, diagnostische Versuche der letzten Jahre, bei denen künstlich eine Lufteinblasung vorgenommen wurde.

Das Röntgenbild des Abdomens, wie es die gewöhnliche Aufnahme uns gibt, ist ein gleichmäßiges Grau in Grau, ohne größere Kontraste. Diese Einheitlichkeit ist in der fast gleichen Absorptionskraft sämtlicher Bauchorgane für Röntgenstrahlen begründet. Unter zahlreichen Abdominalaufnahmen werden wir jedoch immer ab und an genauer differenzierte Bilder finden, als deren Ursache wir zufällige Luft- bezw. Gasansammlungen an den verschiedensten Stellen des Magendarmtraktus erkennen. So gelang es Köhler, ein Leberradiogramm darzustellen, das der Autor auf hohe Röhreneinstellung zurückführt. Hier ist es ein hochansteigendes Colon transversum, das stark mit Gas angefüllt und infolge der dadurch bedingten Dichtigkeitsunterschiede auf der Röntgenplatte den unteren Leberrand deutlich hervortreten läßt. Wie in diesem Fall das lufthaltige Colon transversum eine Möglichkeit gibt, Abdominalorgane feiner zu differenzieren, so leisten ein andermal andere Teile des Dick-

oder Dünndarms oder eine gut ausgeprägte Magenblase denselben Dienst. Hierher gehören auch die angeblichen Fälle von Hepatoptose, deren Diagnose der Autor nicht allein auf den Palpationsbefund gründete, sondern auf die mittels der Röntgenphotographie bewiesene Abdrängung der Leber von dem Zwerchfell durch einen geblähten Darmabschnitt. Derartige Fälle sind allerdings selten, auch haben Sektionen noch nie solche intra vitam gemachten Röntgenaufnahmen bestätigen können. Dies nimmt aber nicht Wunder, wenn man bedenkt, daß, wie auch Landau in seiner Monographie über Wanderleber hervorhebt, die Bedingungen, von denen in tabula mortis die Lage der Abdominalorgane abhängig ist, ganz andere als in vivo sind, ein negatives Sektionsergebnis also nichts beweist. Eine totale Abdrängung der Leber vom Zwerchfell ist wohl nie beobachtet worden, vielleicht sind alle bisher bekannten Fälle, auch die von Chilaiditi veröffentlichten, partieller Natur, d. h. die Leber ist hauptsächlich an ihrem freien lateralen Rande abgedrängt, die medianen Teile stehen noch weiter im Zusammenhange mit dem Zwerchfell. Daß diese Hepatoptosen aber tatsächlich bestanden haben, dafür führen die Autoren die während des Lebens gemachten Radiographien an. Meist ist das Colon transversum oder die Flexura coli hepatica das bei der Abdrängung wirksame Agens, jedoch können auch alle anderen Darmabschnitte daran beteiligt sein. Ob Dünn- oder Dickdarm, läßt sich leicht am Fehlen oder Vorhandensein von Haustren entscheiden. In allen den erwähnten Fällen ist das Prinzip dasselbe: Luft gibt röntgenologisch scharfe Kontraste zu massiven Organen.

Diese Erfahrungstatsache hat uns gelehrt, den Intestinaltraktus zu röntgendiagnostischen Zwecken mit Gas zu füllen. Wir können mit diesem Verfahren sehr gut die Topographie der Bauchorgane und event. pathologische Veränderungen derselben feststellen. Als Gas kann man Luft,

besser Sauerstoff oder auch Stickstoff anwenden. Becher, Levy, Dubois-Reymond, Rosenfeld waren die ersten, die diese Methode mit Erfolg benutzten. Letzterer schlug diese Technik besonders auch für die Magenuntersuchung vor. Der Darm wird vom Rektum aus aufgebläht, besser als Luft ist hier Sauerstoff angezeigt, er wird vom Patienten subjektiv nicht so unangenehm empfunden und gibt kontrastreichere Bilder. Ist die röntgenologische Darstellung des Duodenums von Wichtigkeit, so könnte man dasselbe nach dem Vorbilde Davids, der es mittels Duodenalschlauches direkt mit Wismutbrei füllt, auch direkt unter Umgehung der Magenvermittelung aufblähen. Die Topographie des aufgeblähten Organs weicht allerdings bei einer derartigen Darstellung um ein geringes Maß von der physiologischen ab, da der mit Gas ad maximum gefüllte Magen bezw. Darm eine größere Spannung als normalerweise hat. Jedoch sind Fehler nicht zu vermeiden, da auch bei Wismutfüllung des Magens eine Deformität, nur im umgekehrten Sinne, durch den Zug der Belastung auftritt. Der Zweck dieser Röntgenbilder besteht zunächst im Erkennen pathologischer Veränderungen des Intestinaltraktus selbst. In erster Hinsicht kommen hier Stenosen in Betracht, seien sie durch Skripturen der Darmwand oder Neoplasmen derselben bezw. ihrer Nachbarorgane bedingt. Ebenso treten umgekehrt totale oder zirkumskripte Dilatationen klar zutage.

Ein großes Hilfsmittel ist dies Verfahren für die Diagnostik von Leber und Milzveränderungen geworden. Wie die von Natur im Intestinaltraktus vorhandene Luft den unteren Rand von Leber und Milz im Röntgenbild deutlich macht, so tut das die künstlich in viel reichlicherem Maße in den Darm eingeblasene Luft erst recht. So sind Cirrhosen an den kleinen Unebenheiten, Carcinosen an knolligen Auftreibungen der Leberoberfläche schon festgestellt worden. Gute Milzradiogramme benötigen genügende Mengen Gas

im Magen und Dickdarm. Die normale Milz erscheint dann als gleichschenkeliges Dreieck, dessen Basis an der seitlichen Bauchwand und dessen Spitze medianwärts liegt.

Karl Löffler empfiehlt zur Milzdarstellung eine Aufblähung des Darms mit 1—1½ Liter Luft. Milzvergrößerungen, Milzverlagerungen sind auf diese Weise deutlich erkennbar. Erhellt wird durch diese Methode der Luftblasung in den Intestinaltraktus vor allem noch das dunkle Gebiet der Abdominaltumoren, ihre Zugehörigkeit und ihre Ausgangspunkte.

In neuerer Zeit ist man auf den glücklichen Gedanken gekommen, Luft in den freien Peritonealraum einzublasen. Diese frei bewegliche Luft schmiegt sich noch inniger der Oberfläche der einzelnen Organe an als dies der immerhin durch sein Mesenterium in gewissem Sinne gehemmte Darm tun kann. Das diese Einblasung ungefährlich ist, bewiesen frühere Versuche. Luft bezw. Sauerstoff hatten schon Jacobaeus und Godwin in die Bauchhöhle insuffliert: Jacobaeus zum Zwecke seiner Laparoskopie, die er ebenso wie seine Thorakoskopie nach demselben Prinzip wie die überall angewandte Zystoskopie ausübte, Godwin dagegen insufflierte Sauerstoff nach Laparotomien, um die Bildung von Adhäsionen zu verhüten. In Deutschland war Lorey in Hamburg der erste, der auf Anregung von Brauer im Jahre 1912 bei einem Patienten mit Lebercirrhose eine Luftinsufflation in die Bauchhöhle zum Zwecke der röntgenologischen Darstellung der Abdominalorgane vornahm. Weber in Kiew machte darauf derartige Insufflationsversuche an Tieren und Kinderleichen. Seine Kaninchen resorbierten die eingeblasenen 300 ccm Luft erst in 4—5 Tagen. Infolgedessen empfiehlt er, zu diagnostischen Zwecken lieber Sauerstoff zu verwenden. Er stellte vor allem fest, daß die Gefahr, steriles Gas in seröse Höhlen einzuführen, gering, daß jedoch bei Eiterung strengste Vorsicht indiziert sei, da der

erhöhte Druck leicht günstige Verwachsungen lösen könne. Rautenberg und Meyer-Betz gebührt dann das Verdienst, diese Methode an einem größeren Material erprobt und in die klinische Praxis endgültig eingeführt zu haben. Sie konnten in Wiesbaden eine größere Anzahl Radiogramme von lufthaltigen Peritonealhöhlen demonstrieren. Zunächst erprobte Rautenberg diese Methode bei Patienten mit Ascites, der ihnen mittels Troicart abgelassen werden mußte. Hier konnte mit Leichtigkeit ein lufteinblasender Apparat an den schon einmal eingeführten Troicart angeschlossen werden, dem Patienten wurden damit keine neuen Schmerzen verursacht, auch lief er nicht Gefahr, irgend welchen überraschenden Zufällen ausgesetzt zu sein. Anders ist dies bei Fällen ohne Ascites, wo also die Einführung der Troicarts lediglich zu diagnostischen Zwecken vorgenommen werden muß. Meyer-Betz empfiehlt, hier zunächst einen Schnitt bis zur Fascie zu machen und dann erst den Troicart einzuführen. Sind die Bauchdecken nicht durch vorherige Ascitesflüssigkeit gedehnt, so beobachte man strenge Vorsicht bei der Insufflation und achte auf subjektive Sensationen beim Patienten noch genauer als in den Ascitesfällen. Mag man die Methode in den ascitesfreien Fällen ablehnen, für die erstgenannten Fälle ist das Verfahren der Lufteinblasung ins freie Abdomen unbedingt ein großer Fortschritt auf dem Gebiet der Diagnostik und wird sich sicherlich später noch größerer allgemeiner Beliebtheit erfreuen. Technisch ist bemerkenswert, daß die Menge der Luft 5—6 Liter beträgt, die Intestina möglichst leer sein müssen, und der Patient in verschiedenen Stellungen photographiert werden soll. Gilt das Hauptinteresse der Leber, so mache man die Aufnahme in linker Seitenlage, es genügen dann auch 2 Liter Luft. Sobald Luft frei im Abdomen sich befindet, treten in der Topographie der Organe große Umwälzungen ein. Bestehen keine Verwachsungen zwischen

Leber und Zwerchfell, so wird der äußere Luftdruck und die kapillare Adhäsionskraft von Quincke, die beide die Leber in ihrer Lage festhalten, überwunden, Luft dringt an ihre Oberfläche und löst sie immer mehr und mehr vom Zwerchfell ab. Erleichtert wird der Luft ihre Arbeit durch die Elastizität und Nachgibigkeit des Lebergewebes. Schließlich haben wir die Leber ringsum von Luft umgeben, ihre Bandverbindungen erscheinen als feine Stränge. Der untere Leberrand reicht gewöhnlich auf solchen Bildern bis zum Rippenbogen, mitunter überragt er ihn um ein Weniges. Der linke Leberlappen geht mit seiner Spitze über den Schatten der Wirbelsäule nach links hinaus. Dort, wo der untere Leberrand seinen typischen, nach innen einspringenden Winkel hat, liegt die Gallenblase, sie selbst kann nicht erkannt werden. Das gleiche Schicksal der Abdrängung vom Zwerchfell erleidet bei Eintritt von Luft in die freie Bauchhöhle die Milz. Ihre Gestalt ist dasselbe gleichschenkelige Dreieck, wie es schon oben bei der Interposition eines Kolonabschnittes zwischen Zwerchfell und Milzoberfläche beschrieben worden ist. Somit ist bewiesen, daß freie Luftergüsse im Peritonealraum, zuweilen mit Darmaufblähungen verbunden, die röntgenologische Darstellung der Abdominalorgane, indem sie dieselben von einander abdrängen und dadurch scharf ihre Konturen zeichnen, zu einer früher nicht gekannten Höhe gebracht haben. In erster Linie sind bisher auf diese Weise Leberveränderungen diagnostiziert worden: so Tumoren der Zwerchfellfläche der Leber, das syphilitische Hepar lobatum und Lebercirrhosen, bei denen das Fehlen des linken Lappens und die allgemein plumpe Form besonders in die Augen fällt. Durch dieses Verfahren könnte gerade die Diagnostik des subphrenischen Abszesses eine große Förderung erfahren. Aber da muß leider die Furcht vor der Lösung von Verwachsungen, die eine allgemeine

Peritonitis zur Folge hätte, den Arzt abhalten, die genannten Luftinsufflationen vorzunehmen.

Das Röntgenbild, das unser Patient lieferte, entsprach in jeder Beziehung den Bildern, die Rautenberg und Meyer-Betz durch künstliche Aufblasung erhalten hatten.

Zwei Fälle sind es lediglich, die hier eine gewisse Analogie zeigen.

Der eine kam zufällig in den letzten Wochen wegen einer bedeutungslosen Dyspepsie bei uns zur Aufnahme, er machte eigenartigerweise in der Anamnese folgende Bemerkung: Er hätte im November vorigen Jahres im Anschluß an ein Trauma des Unterleibes einen starken Schmerz bekommen. Einige Tage später wäre er im Lichterfelder Krankenhause auf der Abteilung von Rautenberg aufgenommen und hier wäre mit dem Röntgenapparat ein Lufterguß in die Bauchhöhle festgestellt worden. Zur Zeit der Aufnahme bei uns war im Abdomen nichts Pathologisches mehr nachzuweisen.

Rautenberg bestätigte uns mündlich die Richtigkeit dieser Angaben.

Irgendwelche Angaben oder Symptome, die auf einen geschwürigen Prozeß im Magendarmkanal hinwiesen, waren bei ihm nicht vorhanden.

Letzthin beobachtete Oberst einen Fall von „Spannungspneumoperitonaion". Hier war es kein Geschwür, sondern ein Granatsplitter, der eine äußerst feine Verletzung des oberen Intestinaltraktus gesetzt haben muß, sodaß Gas aus dem Darm austreten, aber infolge eines die Oeffnung ventilartig verschließenden Schleimpfropfes oder Fibringerinnsels nicht wieder zurückströmen konnte. So gelangte mit der Zeit immer mehr Gas aus dem Darmtraktus in die Peritonealhöhle, bis dort ein Zustand derartiger Spannung auftrat, der dem schon lange bekannten Spannungspneumothorax mit allen seinen Folgeerscheinungen in nichts nachstand. 3 Tage nach

der Verwundung wurde der Patient wegen bedrohlicher Kompressionssymptome von seiten des Herzens und der Lungen laparotomiert. Die Stelle der Verletzung konnte nicht gefunden werden, man schloß auf ihren Sitz nur aus der einige Tage später einsetzenden Entleerung von schwach sauer reagierender schleimiger Flüssigkeit, die nur dem Magen bezw. oberen Darmabschnitt entstammen konnte. Wieder einige Tage später bildete sich in der linken Unterbauchgegend ein Abszeß, ein Beweis, daß mit der Luft und dem Magen- oder Darminhalt auch Bakterien in den Peritonealraum gelangt waren. Patient wurde nach 3 Wochen in sehr gebessertem Zustande mit gut granulierenden Wunden aus dem Lazarett abtransportiert.

In diesem Fall bestand also eine Zeitlang die sterile Perforation, die erst in späterer Zeit infiziert wurde.

Wir haben uns bisher bei der Diagnose „Perforation" in der Hauptsache von dem Nachweise der Peritonitis leiten lassen. Der vorliegende Fall und auch die beiden anliegend zitierten beweisen, daß eine Perforation auch ohne Peritonitis möglich ist. Und das muß uns veranlassen, in den Fällen, in denen die Anamnese uns ein sicheres Ulcus zeigt, und in denen der Kranke unter den subjektiven Erscheinungen der Perforation erkrankt, auch das Röntgenverfahren heranzuziehen, kann doch hier die Diagnose uns dazu helfen, den Patienten vor der Bauchfellinfektion durch rechtzeitige Ulcustherapie zu bewahren.

Zum Schluß ist es mir eine angenehme Pflicht, Herrn Geheimrat Kraus, meinem hochverehrten Lehrer, meinen besten Dank für die Ueberlassung des Falles und sein freundliches Interesse auszusprechen.

Literatur.

Nothnagel: Spezielle Pathologie und Therapie. Bd. XVI u. XVII.

Schlesinger: Nothnagel-Supplement 9. II. Teil.

Wullstein u. Wilms: Lehrbuch der Chirurgie.

Mehring: Lehrbuch der inneren Medizin.

Rautenberg: Die Röntgenphotographie der Leber und Milz mit Demonstrationen. Kongreß für innere Medizin, Wiesbaden 1914.

Meyer-Betz: Methode und klinische Bedeutung der Darstellung der Leber im Röntgenbild. Münchener med. Wochenschrift Nr. 15, 1914.

Löffler, Karl: Leber und Milz im Röntgenbild. Münchener med. Wochenschrift Nr. 14, 1914.

Kraus, R.: Sauerstoffdiagramme des Dickdarms. Beiträge zur klinischen Chirurgie Nr. 77, 1912.

Köhler: Totalröntgenogramm der Leber. Fortschritte auf dem Gebiete der Röntgenstrahlen Nr. 13, 1908/09.

Weber: Ueber die Bedeutung der Einführung von Sauerstoff in die Bauchhöhle für die experimentelle und diagnostische Röntgenologie. Fortschritte auf dem Gebiete der Röntgenstrahlen, Nr. 20, 1913.

Groedel: Röntgendiagnostik des Magendarmkanals. Lehmanns medizinische Atlanten. Bd. VII.

Chilaiditi: Zur Frage der Hepatoptose und Ptose im

allgemeinen im Anschluß an 3 Fälle von temporärer, partieller Leberverlagerung. Fortschritte auf dem Gebiete der Röntgenstrahlen, Nr. 16, 1910/11.

Jacobaeus: Ueber Laparascopie und Thoracoscopie. Würzburg 1913.

Lorey: Verhandlungen der Deutschen Röntgengesellschaft. Bd. VIII, 1912.

Lenander: Ueber die Behandlung der perforierenden Magen und Darmgeschwüre. Mitteilungen aus den Grenzgebieten der Medizin und Chirurgie, Bd. 4.

Landau: Monographie über Wanderleber.

Oberst: Spannungspneumoperitonaion. Zentralblatt für Chirurgie, Nr. 17, 1917.

Lebenslauf.
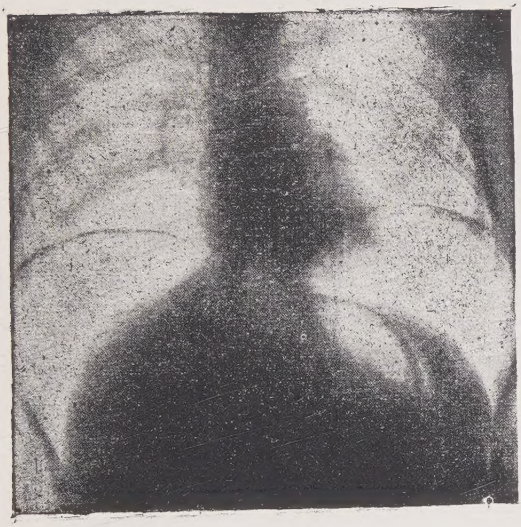
Ich, Marta Strucksberg, wurde am 8. April 1892 als Tochter des Pfarrers Franz Strucksberg zu Berlin geboren. Ich besuchte die höhere Töchterschule zu Charlottenburg und Halle a. S. Nach privater Vorbereitung wurde ich im August 1907 in die Obertertia des Charlottenburger Mädchengymnasiums aufgenommen, das ich Ostern 1912 mit dem Zeugnis der Reife verließ. Ich studierte in Jena und Berlin, wo ich auch im Juli 1914 die ärztliche Vorprüfung und im Mai 1917 das ärztliche Staatsexamen bestand. Seitdem bis ich als Medizinalpraktikantin auf der II. med. Klinik und Poliklinik tätig. Während meiner Studienzeit hörte ich die Vorlesungen und Uebungen folgender Herren Professoren und Dozenten: Axhausen, Bendix, Beyer, Bonhoeffer, Brückner, Brugsch, Bumm, Ceelen, Czerny, v. Eggeling, Flügge, Franz, Fränkel, Greef, Heffter, Hertwig, Killian, Klapp, Kleinschmidt, Knorr, Kopsch, Krückmann, Lesser, Lippmann, Maurer, Morgenroth, Orth, Plate, Rubner, Salkowski, Straßmann, Stahl, Virchow, v. Waldeyer-Hartz, Wien. Allen diesen Herren gebührt mein bester Dank.